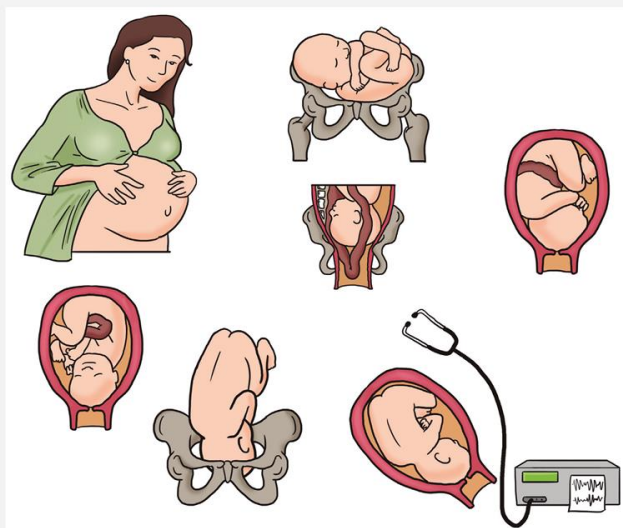




# CESÁREA

# CESARIANA



# MEMBRANAS FETAIS

- Membranas fetais
  - Âmnio
  - Cório
  - Líquido amniótico



# PLACENTA

- Placenta ao término da gestação
- Faces placentares
- Cordão umbilical



# TRABALHO DE PARTO

- Duração do trabalho de parto
- Sintomas do trabalho de parto
- Aclaramento
- Dores do falso trabalho de parto
- Alterações na cérvix
- Vestígios de sangue





---

# ASSISTÊNCIA DE ENFERMAGEM NO CURSO CLÍNICO DO TRABALHO DE PARTO NORMAL

## PRIMEIRA ETAPA

# Dilatação e apagamento do colo uterino

- Características das contrações uterinas
- Apagamento e dilatação da cérvix
- Cuidados de enfermagem na admissão obstétrica



## SEGUNDA ETAPA

### Expulsão

- Contrações dos músculos abdominais
- Saída da cabeça
- Exteriorização dos ombros e do corpo do bebê
- Episiotomia
- Cuidados de enfermagem





## TERCEIRA ETAPA

### Dequitação da placenta

- Liberação da placenta
- Expulsão da placenta
- Cuidados de enfermagem



## QUARTA ETAPA Hemorragica



- Sangramento resultante do descolamento da placenta do endométrio
- Lóquios
- Cuidados de enfermagem

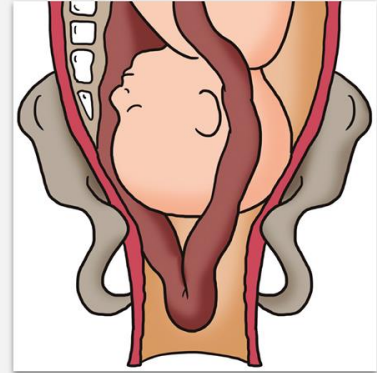
# ASSISTÊNCIA DE ENFERMAGEM A PACIENTES SUBMETIDAS À CESARIANA

- Cuidados de enfermagem no pré-operatório
- Cuidados de enfermagem no pós-operatório



# COMPLICAÇÕES DO PARTO

- Prolapso de cordão umbilical
- Assistência de enfermagem

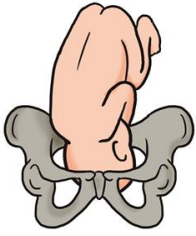


# RUPTURA DA MEMBRANA

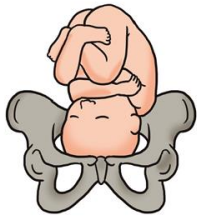
- Perda do líquido amniótico antes do trabalho de parto



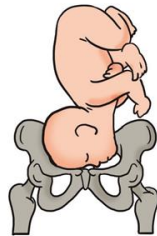# APRESENTAÇÃO ANORMAL DO FETO



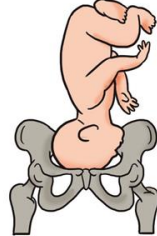Normal



Olhando para frente



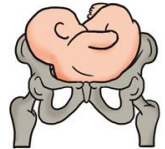Face



Vértice



Nádegas



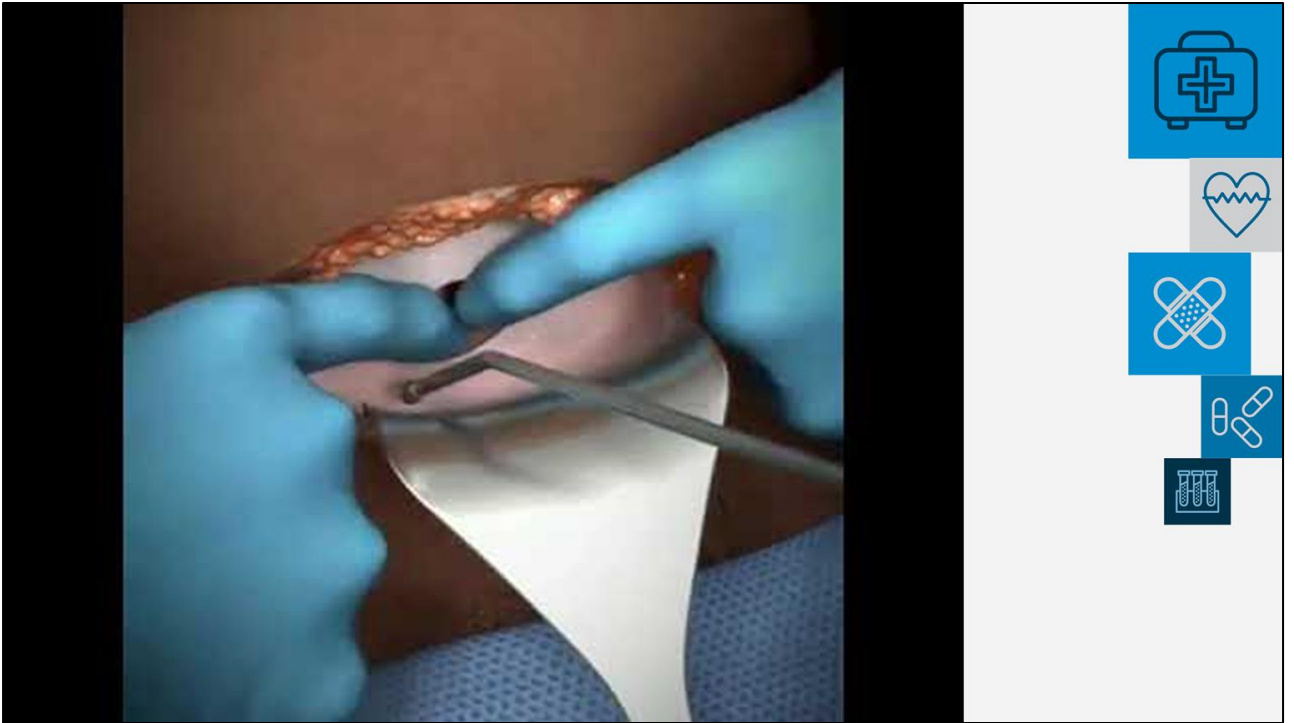
Ombro



# LACERAÇÃO



- Primeiro grau
- Segundo grau
- Terceiro grau
- Quarto grau
- Fatores de risco
- Tratamento
- Medidas que favorecem a não ocorrência de laceração



Autor. **Parto-cesária**. Disponível em:  
<<https://www.youtube.com/watch?v=qDe7S4JHXTo>>. Acesso em 02 ago 2019.





# CESÁREA

