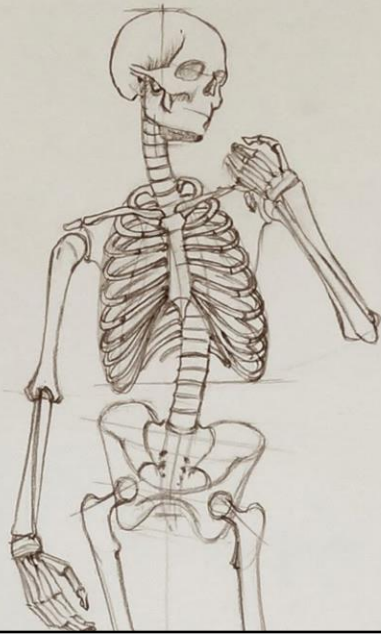


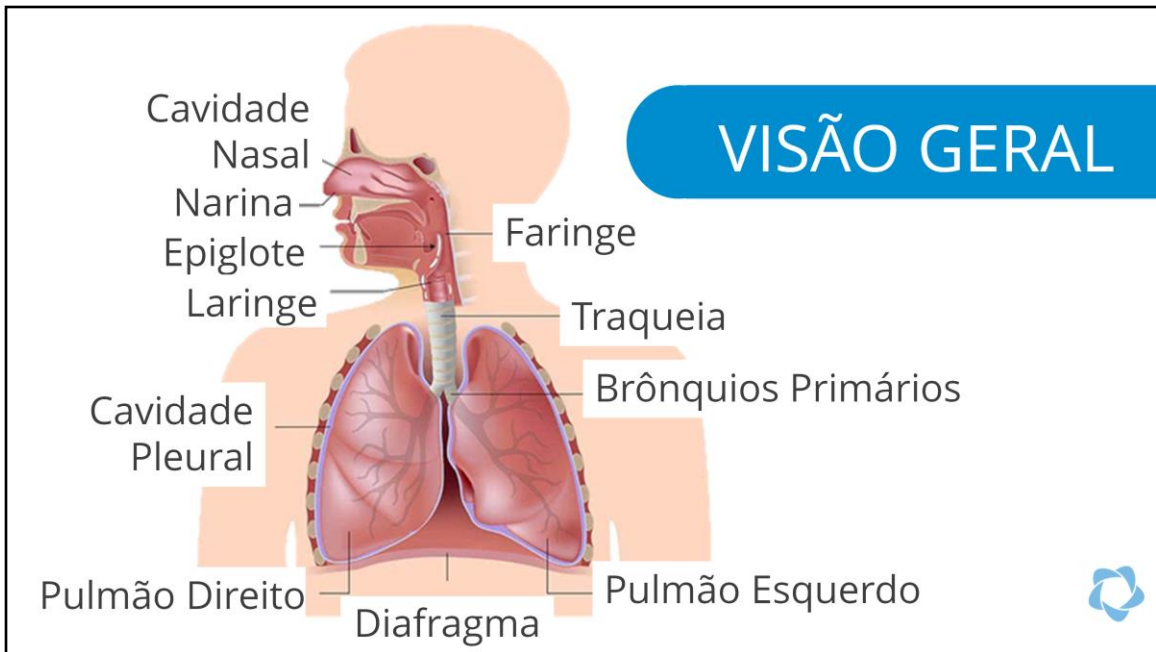
SISTEMA RESPIRATÓRIO



FUNÇÃO

- Oxigenação
- Retirada de CO₂
- Vocalização

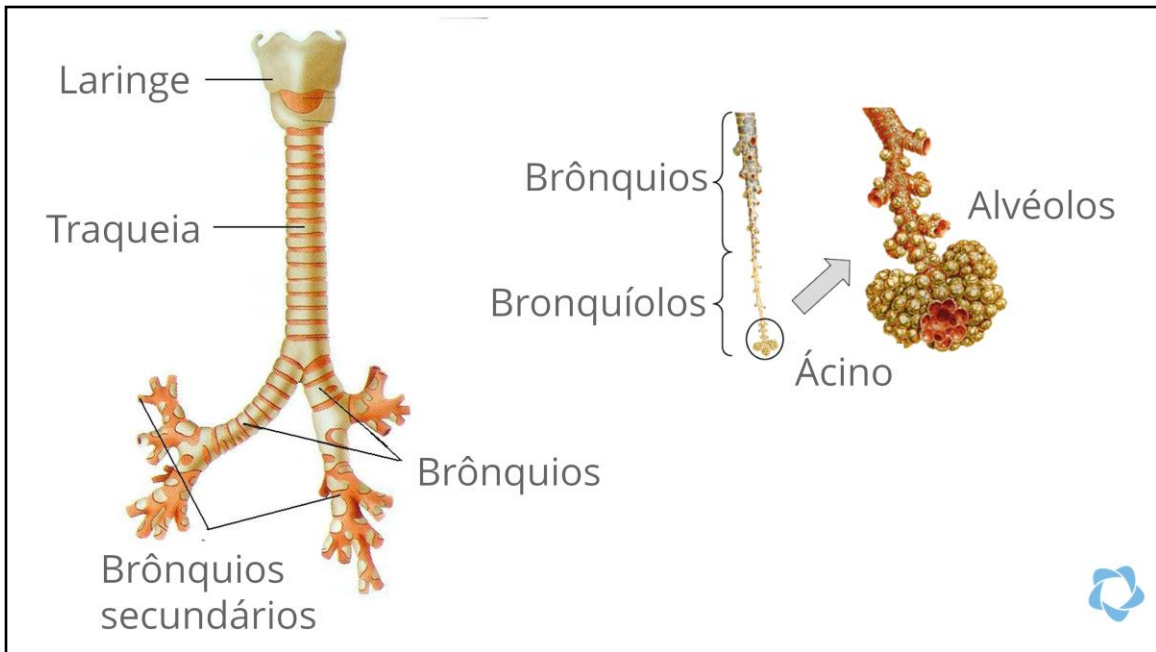




PRIMEIRA PARTE

Via de Condução

- Nariz
- Faringe
- Laringe
- Traquéia
- Brônquios Primários



SEGUNDA PARTE

Via de Respiração

Brônquios Lobares

Brônquios Segmentares

Bronquíolos

Alvéolos

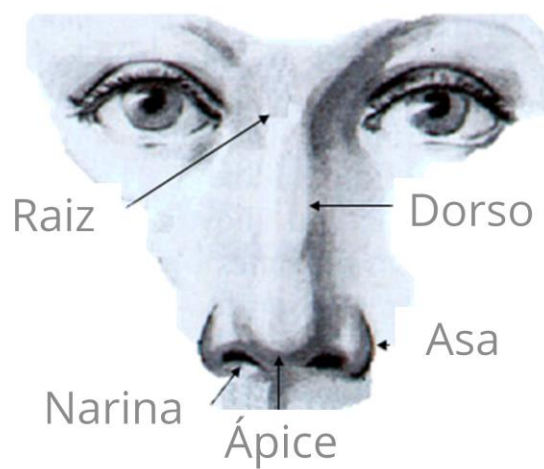
Pulmões

Pleuras

NARIZ

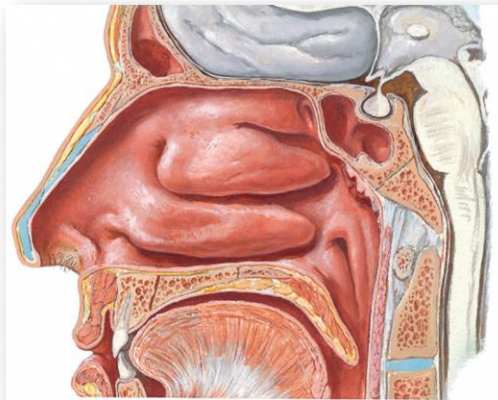
Filtrar
Aquecer
Umidificar

} Ar



DÂNGELO, J.G; FATTINI, C.A. Anatomia humana sistêmica e segmentar 3.ed. São Paulo: Atheneu, 2011.

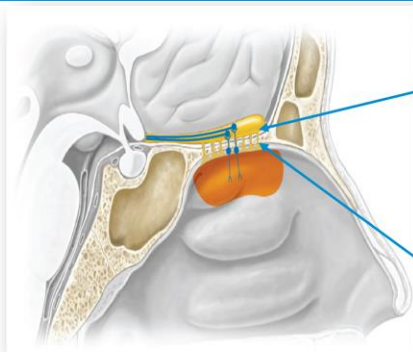
CAVIDADE NASAL



- REVESTIDA POR MUCOSA
- MUCOSA REVESTE SEIOS PARANASAIS
- 2/3 inferiores: área respiratória
- 1/3 superior: área olfatória

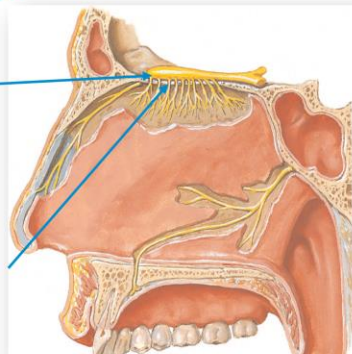
NETTER, Frank Henry. Atlas de anatomia humana. 5. ed. Rio de Janeiro: Elsevier, 2011.

CAVIDADE NASAL



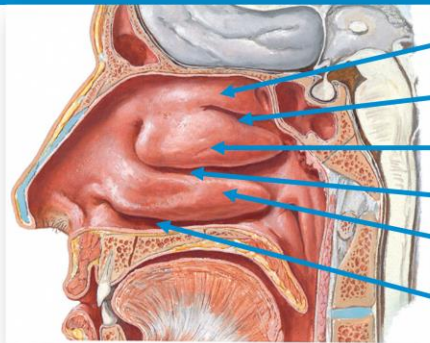
Bulbo
Olfatório

Lamina
Cribriforme



NETTER, Frank Henry. Atlas de anatomia humana. 5. ed. Rio de Janeiro: Elsevier, 2011.

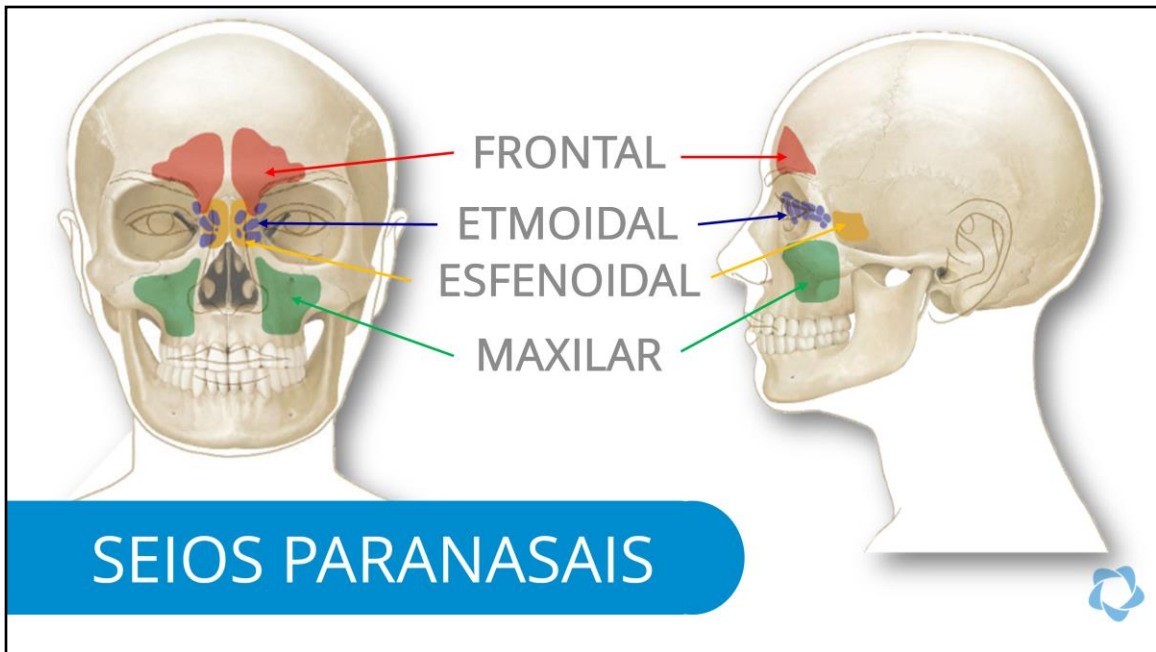
CAVIDADE NASAL



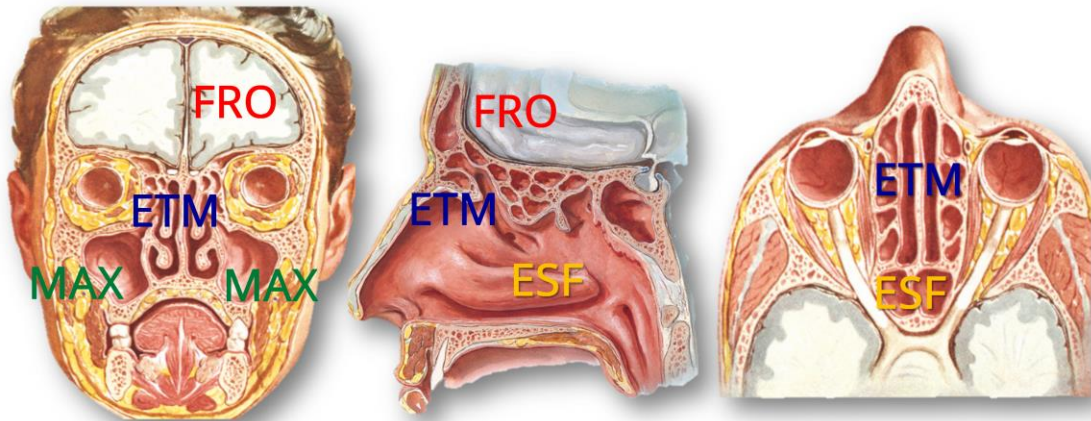
- Concha nasal superior
- Meato superior
- Concha nasal média
- Meato médio
- Concha nasal inferior
- Meato inferior



NETTER, Frank Henry. Atlas de anatomia humana. 5. ed. Rio de Janeiro: Elsevier, 2011.



TANK, Patrick; GEST, Thomas. Atlas de Anatomia Humana, Artmed, 2009.



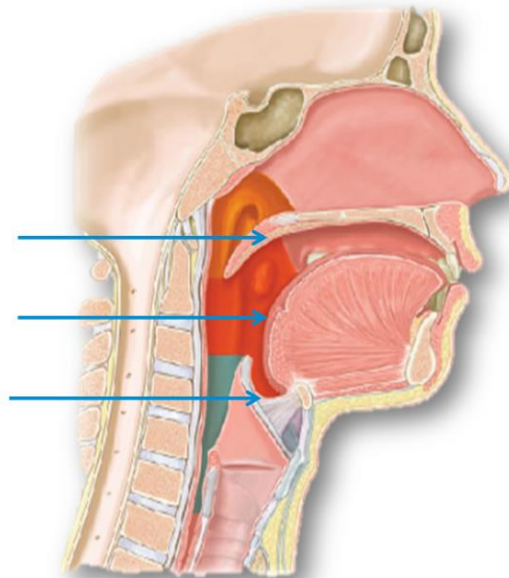
SEIOS PARANASAIS



NETTER, Frank Henry. Atlas de anatomia humana. 5. ed. Rio de Janeiro: Elsevier, 2011.

FARINGE

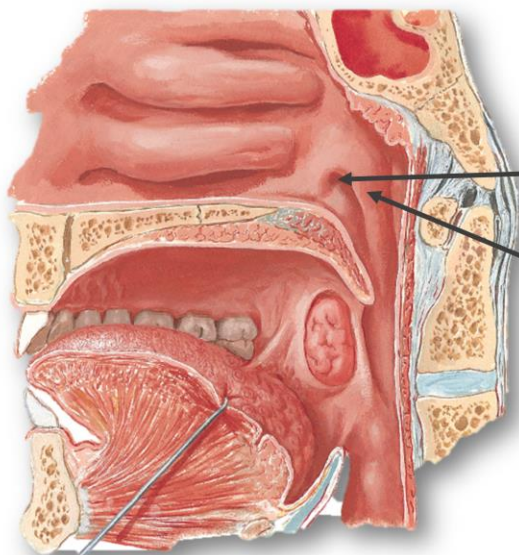
NASOFARINGE
OROFARINGE
LARINGOFARINGE



- ✓ Canal músculo-membranoso irregular, que mede de 12 a 14 cm.
- ✓ Posterior às cavidades nasais, da boca e à laringe.
- ✓ Ponto de intersecção entre sistema digestório e respiratório.

TORTORA, G.J; DERRICKSON, B. Princípios de anatomia e fisiologia. 12. ed. Rio de Janeiro: Guanabara Koogan, 2014

FARINGE



Tuba auditiva

Tórus tubal

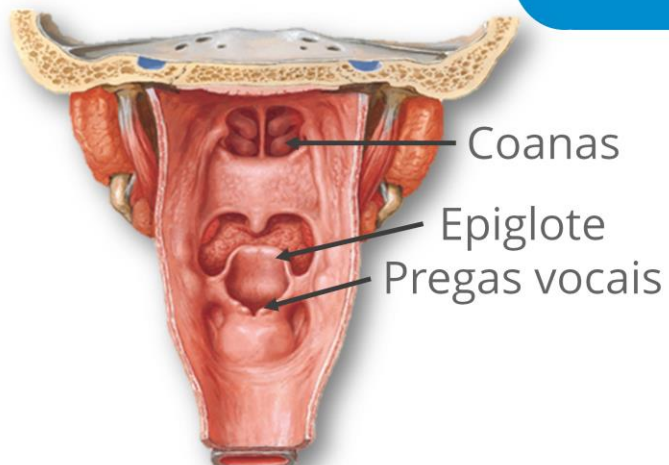
Nasofaringe
Vista Lateral



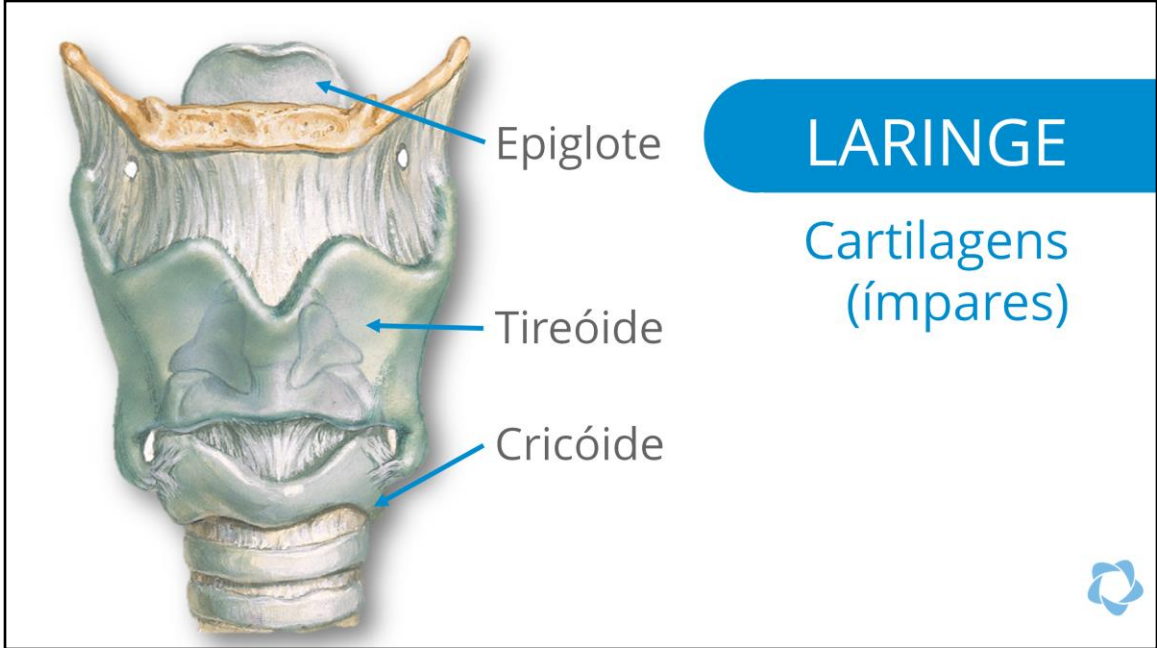
NETTER, Frank Henry. Atlas de anatomia humana. 5. ed. Rio de Janeiro: Elsevier, 2011.

OROFARINGE

Vista
posterior

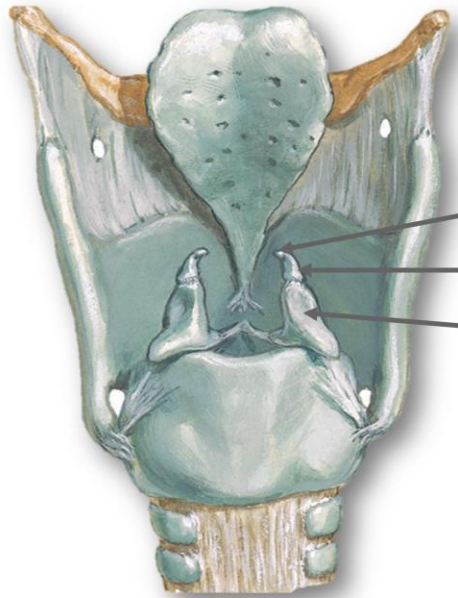


NETTER, Frank Henry. Atlas de anatomia humana. 5. ed. Rio de Janeiro: Elsevier, 2011.



NETTER, Frank Henry. Atlas de anatomia humana. 5. ed. Rio de Janeiro: Elsevier, 2011.

LARINGE



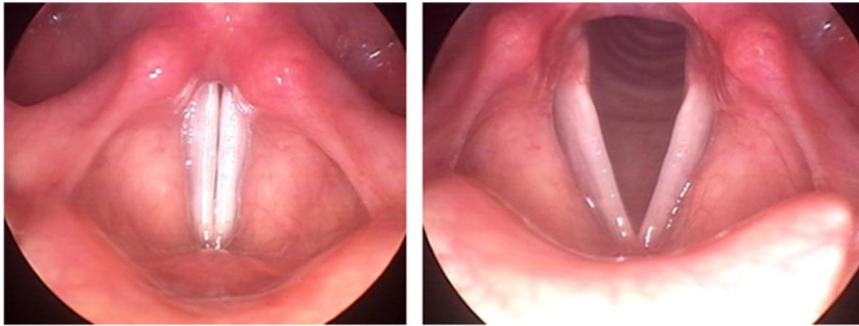
Cuneiforme
Corniculada
Aritenóidea

Cartilagens pares



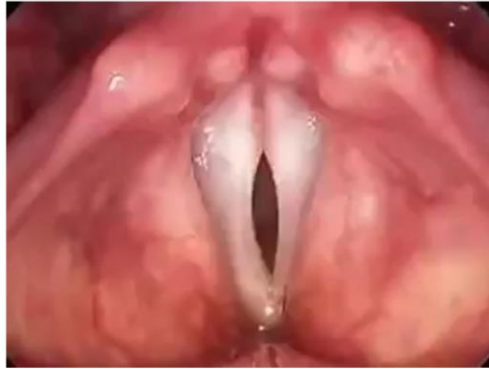NETTER, Frank Henry. Atlas de anatomia humana. 5. ed. Rio de Janeiro: Elsevier, 2011.

LARINGE: FONACÃO



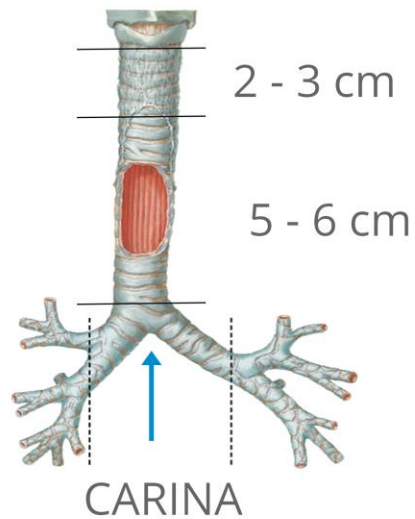
ANDREA, Mauro. Registros Vocais. Estúdio de Voz. 2012.

LARINGE: FONACÃO



Fonte: <https://www.youtube.com/watch?v=D7COzULLq8g>

TRAQUEIA

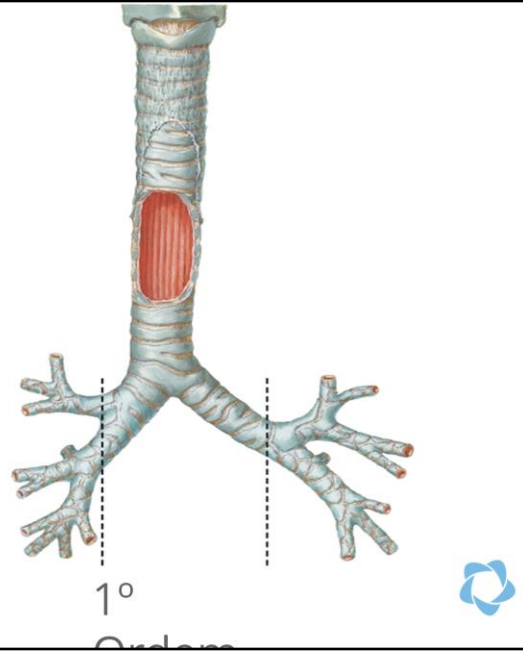


- ✓ ANÉIS CARTILAGINOSOS INCOMPLETOS: 16 - 20
- ✓ LIGAMENTO ANULAR
- ✓ MÚSCULO TRAQUEAL: liso, involuntário
- ✓ CARINA - T4-T5 : ângulo esternal
- ✓ DIÂMETRO: 2,5cm
- ✓ EPITÉLIO RESPIRATÓRIO

NETTER, Frank Henry. Atlas de anatomia humana. 5. ed. Rio de Janeiro: Elsevier, 2011.

BRÔNQUIOS

Principais = 1º Ordem



- Mesma constituição da traquéia
- Direito mais verticalizado
- Esquerdo mais comprido
- Esquerdo passa pela frente da aorta

Fonte: NETTER, Frank Henry. Atlas de anatomia humana. 5. ed. Rio de Janeiro: Elsevier, 2011.

BRÔNQUIOS

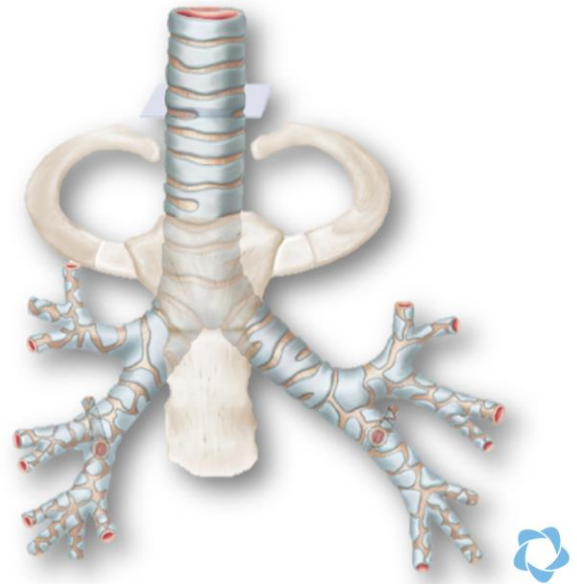
Principais 1ª ordem



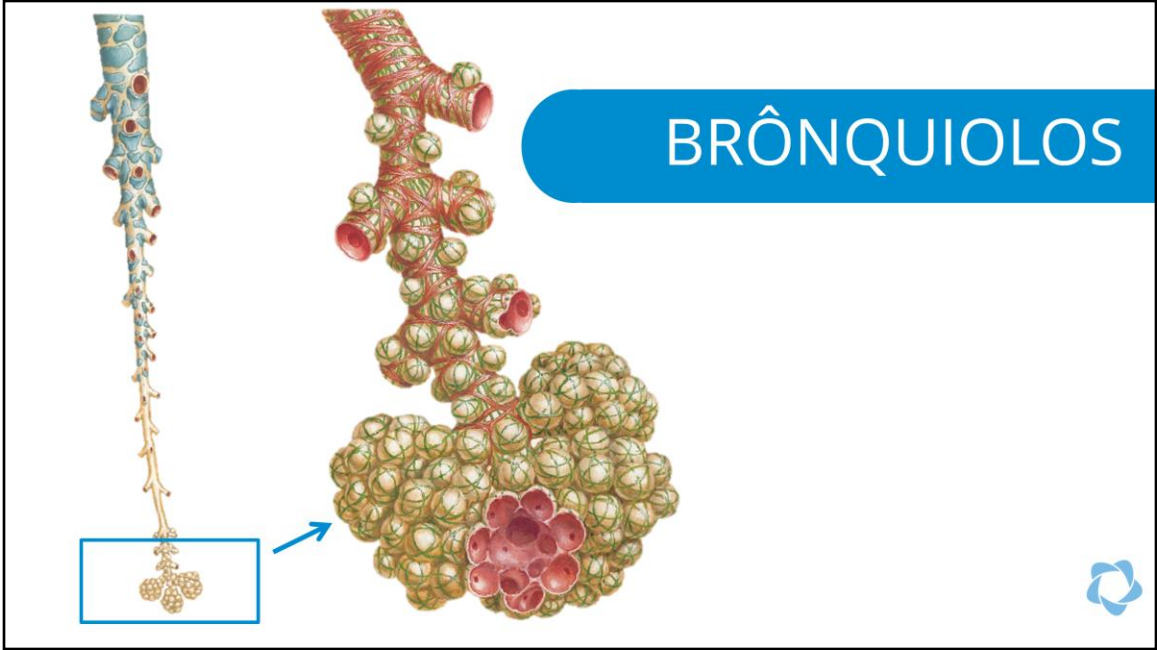
Lobares 2ª ordem



Segmentares 3ª ordem



Fonte: TANK, Patrick; GEST, Thomas. Atlas de Anatomia Humana, Artmed, 2009.



NETTER, Frank Henry. Atlas de anatomia humana. 5. ed. Rio de Janeiro: Elsevier, 2011.

ALVÉOLOS



Brônquios Segmentares
3ª Ordem



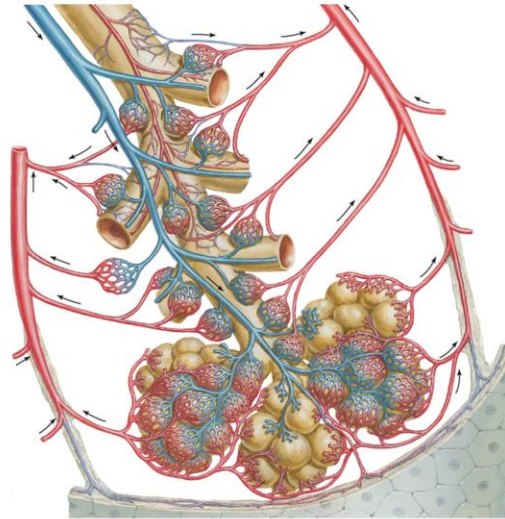
Bronquíolos
(sem cartilagem)



Alvéolos

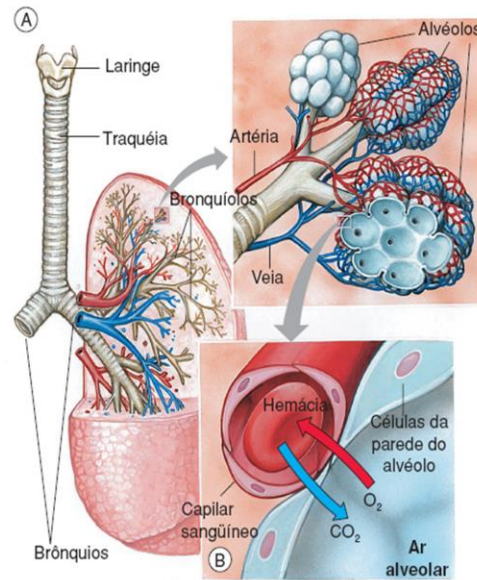


ALVÉOLOS

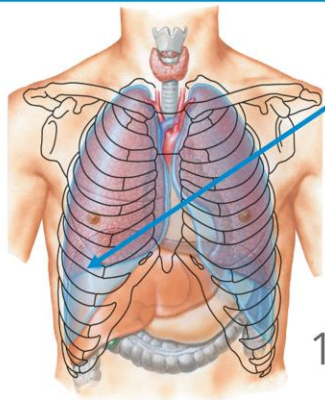


NETTER, Frank Henry. Atlas de anatomia humana. 5. ed. Rio de Janeiro: Elsevier, 2011.

HEMATOSE



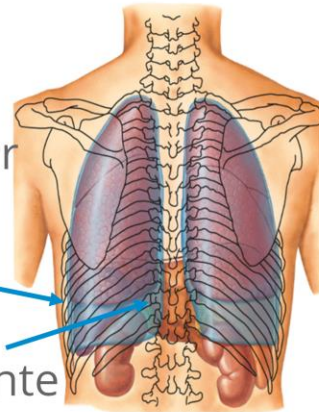
PULMÕES



6ª Linha
medioclavicular

8ª Linha
medioaxilar

10ª Posteriormente



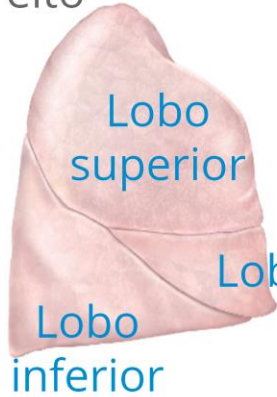Localizados na caixa torácica;

Limitados anteriormente pelo esterno, posteriormente pela coluna vertebral e inferiormente pelo diafragma;

Imagem: NETTER, Frank Henry. Atlas de anatomia humana. 5. ed. Rio de Janeiro: Elsevier, 2011.

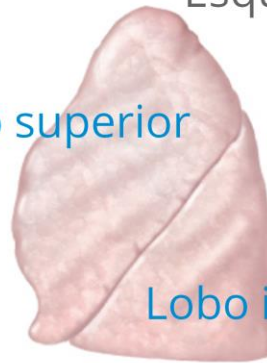PULMÕES

Direito



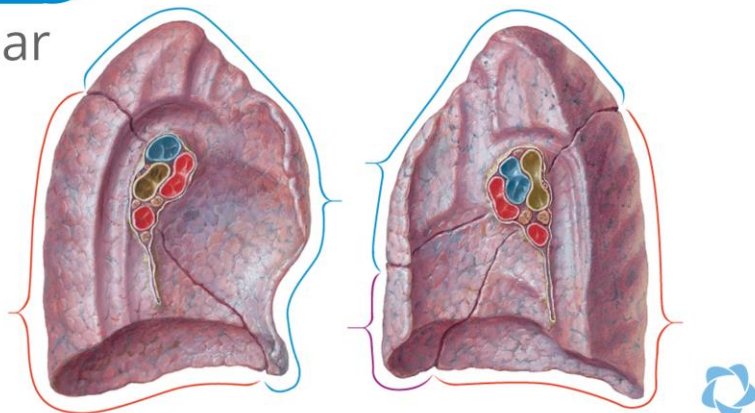
Esquerdo

Lobo superior



PULMÕES

Hilo pulmonar



HILO PULMONAR

Artéria pulmonar

Veias pulmonares sup e inf

Brônquio pulmonar

Nervos

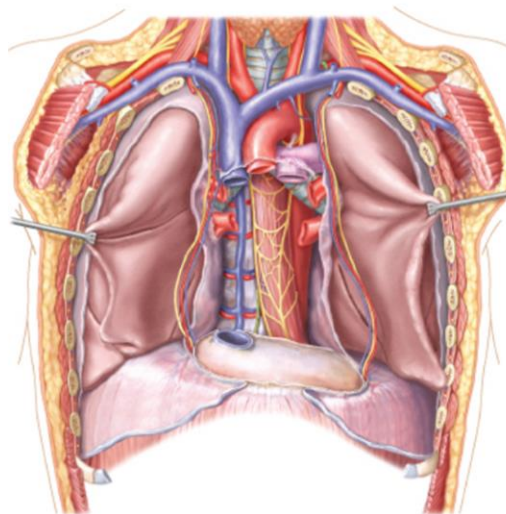
Vasos linfáticos

Envolta por pleura

Imagem: NETTER, Frank Henry. Atlas de anatomia humana. 5. ed. Rio de Janeiro: Elsevier, 2011.

PLEURAS

- Parietal
- Visceral



Parietal

* parte diafragmática

* parte costal

* parte mediastínica

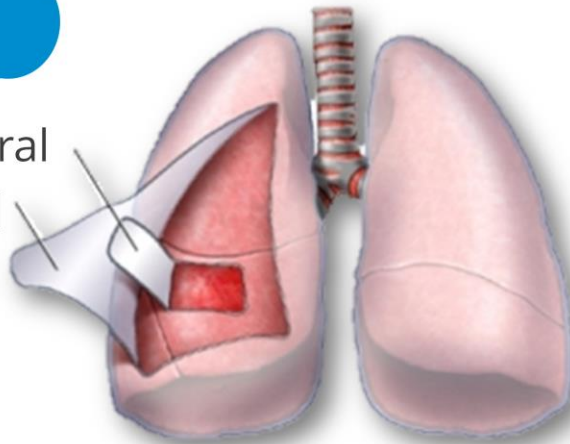
Visceral

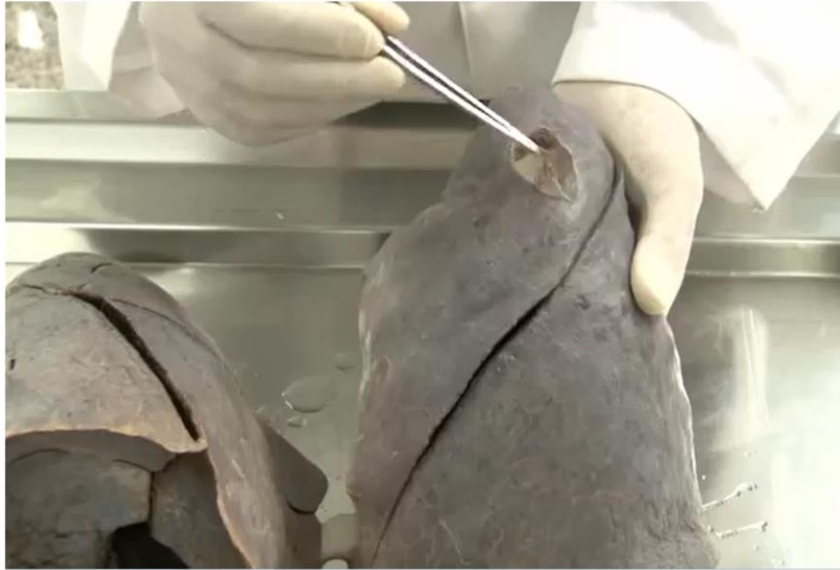TANK, Patrick; GEST, Thomas. Atlas de Anatomia Humana, Artmed, 2009.

- ✓ Evitar atrito
- ✓ Deslizamento parietal/visceral
- ✓ 2 cavidades pleurais: NÃO se comunicam
- ✓ MANTER EXPANSÃO PULMONAR
- ✓ (tensão superficial)
- ✓ RECESSO COSTODIAFRAGMÁTICO

PLEURAS

Visceral
Parietal

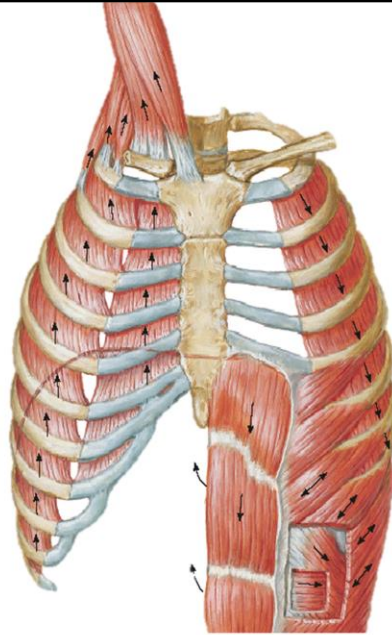




RESPIRAÇÃO

Musculatura Principal

Musculatura Acessória

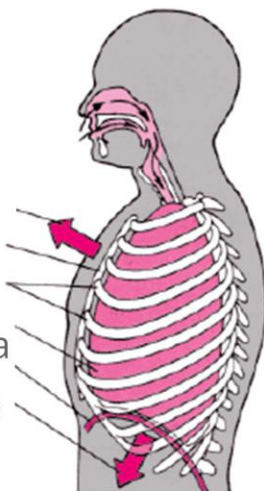


NETTER, Frank Henry. Atlas de anatomia humana. 5. ed. Rio de Janeiro: Elsevier, 2011.

MOVIMENTOS RESPIRATÓRIOS

Inspiração

Expansão
torácica Esterno
Costela
Diafragma
Contração do diafragma

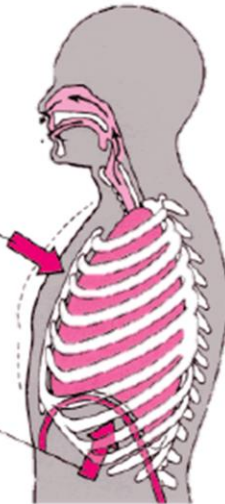


MOVIMENTOS RESPIRATÓRIOS

Expiração

Diminuição
torácica

Relaxamento do diafragma



RESUMO

- Topografia, morfologia e funções dos órgãos
- Diferença da via condutória e via respiratória desse sistema
- Estruturas que compõem o mecanismo de fonação e respiração



SISTEMA RESPIRATÓRIO

